

Ablazione Transcatetere della Fibrillazione Atriale Persistente: quanto lontani siamo?

Claudio Tondo, Massimo Mantica, Luigi Collarini*

Centro di Aritmologia ed Elettrofisiologia Clinica

*Unità Operativa di Cardiologia, Istituto Clinico Sant'Ambrogio, Università degli Studi di Milano - Milano

Summary

Continuous left atrial linear lesions may cure persistent atrial fibrillation (AF), but the effectiveness of conventional catheter ablation in producing left atrial compartmentalization is still unsettled. Different surgical approaches to chronic AF are highly successful in restoring sinus rhythm by creating linear lesions in the left atrium. In order to better creating linear lesions, we designed a study by using a non-contact mapping system as a guide to catheter ablation in the left atrium in patients with persistent AF. Study population consisted of 11 consecutive patients (8 males, mean age 54±9 years) suffering from persistent, drug-refractory AF. All patients had had already one or more catheter ablation attempts before, such as pulmonary vein isolation and atrial flutter ablation. Each patient successfully underwent left atrial compartmentalization procedure guided by non-contact mapping (Ensite, ESI, Inc) with creation of a linear lesion between the two superior pulmonary veins and one between the left pulmonary veins and the mitral annulus. The system allowed to achieve complete blocking lines at the pre-designed atrial sites in each patient. Six patients had early AF recurrence (within 48 hours) then successfully cardioverted. At discharge, each patient was given amiodarone (400-600 mg/day), anticoagulant treatment and, when possible beta-blocker drug. At a mean follow up of 11±5 months, 7 patients (63%) were in stable sinus rhythm.

Conclusions

Non-contact mapping is a safe and feasible maneuver to perform in left atrium for successful creation of linear lesions. These data may be of relevance for the treatment of symptomatic, drug-refractory persistent AF.

Introduzione

L'ablazione transcatetere mediante radiofrequenza (ATC) è un approccio dimostrato efficace per il trattamento della fibrillazione atriale (FA) parossistica.

Differenti sono i meccanismi elettrofisiologici per l'insorgenza e il mantenimento dell'aritmia. La presenza di focolai aritmogeni all'interno delle vene polmonari possono rappresentare il trigger di parossismi di FA, e l'erogazione di energia a radiofrequenza in tali sedi può eliminare l'aritmia. Nonostante l'elevato successo clinico dell'ATC, alcuni focolai possono non essere completamente identificati, o può sfuggire a un'attenta analisi il tessuto atriale al di fuori delle strutture polmonari, se il mappaggio viene eseguito mediante metodica convenzionale. Per tale motivo,

le modificazioni del substrato atriale che può giocare un ruolo critico nel mantenimento della FA, potrebbero rappresentare un approccio efficace nel trattamento delle

forme più complesse di FA¹⁻³. In particolare, ciò troverebbe un proprio razionale nella forma persistente dell'aritmia, dove lo scenario clinico è più complesso, in quanto il processo fibrillatorio di macrocircolo coinvolge spesso la muscolatura atriale della parete posteriore dell'atrio sinistro, responsabile della persistenza dell'aritmia. Esperienze chirurgiche hanno ampiamente dimostrato che la creazione di molteplici lesioni lineari atriali, specialmente se attuate in atrio sinistro, possono prevenire le recidive di FA, raggiungendo un successo clinico compreso tra il 71% e il 91%⁴. Negli anni più recenti, diversi investigatori hanno compiuto tentativi di riprodurre mediante ATC^{2,3}, il procedimento chirurgico, al fine di ottenere i medesimi risultati clinici a lungo termine. Uno degli aspetti più critici dell'ATC lineare sinistra, è la capacità di eseguire lesioni

continue, in quanto è ben dimostrato che la presenza di gap lungo le linee può essere proaritmica favorendo l'insorgenza di nuove aritmie. La disponibilità clinica attua-

Catetere mappante: Genesi del segnale Ensite

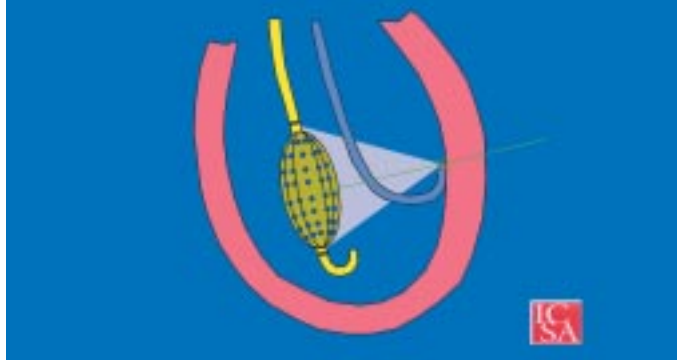

Fig. 1 - Schema della posizione del catetere Ensite all'interno della camera cardiaca in esame. Si genera un potenziale elettrico di 5.6 kHz tra la punta del catetere mappante e due elettrodi distali e prossimale della maglia del pallone "balloon" Ensite. Il segnale genera un campo elettrico ("forza di campo") con proprietà decrementali nello spazio. Il campo elettrico generato è mappato dalla maglia di elettrodi e convertito in informazione spaziale.

le di un sistema di mappaggio non a contatto (Ensite, Endocardial Solution, Inc., St. Paul, MN, USA) consente, attraverso una maglia multielettrodo posta nella porzione distale rigonfiabile del sistema (Fig. 1) di registra-

re potenziali dalla superficie endocardica e di elaborarli favorendo una ricostruzione tridimensionale della camera atriale. In particolare, il sistema è in grado di visualizzare la sequenza di attivazione atriale e di identificare il vettore di propagazione lungo le linee e, pertanto, di poter confermare o meno la continuità delle lesioni. Sulla base di tali considerazioni, abbiamo disegnato uno studio pilota per verificare la fattibilità, la sicurezza e l'efficacia dell'utilizzo del sistema non a contatto Ensite per la creazione di lesioni lineari in atrio sinistro e verificare l'impatto della continuità delle linee sul successo clinico.

Popolazione e Metodi

La popolazione di studio è di 11 pazienti (8 maschi, età media 56±8 anni) affetti da FA persistente, refrattaria a molteplici tentativi di controllo antiaritmico. Tutti i pazienti sono stati considerati candidabili all'ablazione della giunzione A-V con successivo impianto di pacemaker definitivo e fortemente sintomatici per palpitazioni, dispnea e riduzione delle normali attività quotidiane. Criteri di esclusione erano la documentazione di formazioni trombotiche intracavitarie, patologia valvolare mitro-aortica avanzata o qualsiasi condizione che richiedesse un intervento cardiocirurgico. Tutti i pazienti erano già stati sottoposti a una o più procedure ablativo per la FA (Tab. 1), in dettaglio, in ciascuno si era ottenuto l'isola-

mento delle vene polmonari, in 2 pazienti era stato anche eseguito un tentativo di compartimentalizzazione atriale destra e in 1 paziente un'intervento di crioablazione transcatetere in atrio sinistro. In ogni paziente veniva interrotta la terapia anticoagulante 3 giorni prima della procedura, sostituendola con eparina a basso peso molecolare, mentre non veniva modificato lo schema di terapia antiaritmica.

Posizionamento del catetere Ensite

Come già descritto^{5,6}, il catetere Ensite non a contatto è un catetere 9F costituito nella porzione distale da una maglia di 64 elettrodi inglobati in un pallone gonfiabile mediante soluzione fisiologica + mezzo di contrasto di 7.7 cc. Il sistema, una volta registrati i potenziali dalla superficie endocardica, è in grado di eseguire una geometria tridimensionale della camera atriale sinistra, utilizzando il catetere esplorante da cui ottenere i diversi punti di registrazione endocardi-

ca. In dettaglio, il catetere una volta eseguita la puntura transettale, viene avanzato su una guida metallica e sotto guida fluoroscopica in atrio sinistro, cercando di posizionarlo al centro della camera atriale.

Successivamente, viene eseguita una seconda puntura transettale per manovrare adeguatamente il catetere ablatore in atrio sinistro. La geometria tridimensionale viene eseguita, facendo particolare attenzione a ottenere i punti che delimitano gli osti delle 4 vene polmonari, la parete posteriore dell'atrio sinistro e l'anello mitralico. Per tutta la durata della procedura, viene mantenuta infusione continua di eparina, in modo tale da mantenere il tempo di coagulazione attivata (ACT) intorno al valore di 300.

Popolazione di studio

Pz (N°)	11
Sesso M/F	8/3
Età media (aa)	56±8
Durata FA (aa)	1-5
Ablazioni precedenti	11 pz: isolamento VP 2 pz: Abl. lineare destra 3 pz: Abl. Flutter comune 1 pz: Crioablaz. Lineare sinistra
Cardiopatologia	2 pz modesta valvulopatia mitralica

Tab. 1

Mappaggio Ensite in Asx

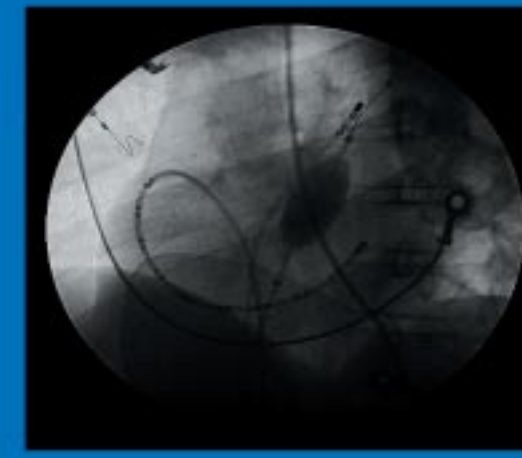


Fig. 2 - Immagine fluoroscopica (proiezione obliqua anteriore sinistra 45°) che illustra il posizionamento del catetere Ensite in atrio sinistro. Si osserva anche un catetere decapolare posizionato con i dieci poli distali all'interno del seno coronarico e con i rimanenti poli in atrio destro. Si può anche osservare il catetere ablatore in atrio sinistro, introdotto nella camera attraverso una seconda puntura transettale.

Procedura ablativa: schema delle lesioni sinistre

Sulla base di precedenti esperienze chirurgiche⁷, abbiamo optato per la creazione di due principali lesioni lineari in atrio sinistro. Una linea, che connettendo le due vene polmonari sinistre si porta alla porzione più laterale dell'anello mitralico, bloccando pertanto l'istmo sinistro. Una seconda linea è quella che connette le due vene polmonari superiori sinistre.

Guidati dalla mappa tridimensionale ottenuta con il sistema non a contatto, energia a radiofrequenza veniva erogata da un catetere a punta raffreddata, con una potenza di 40 W, una temperatura di 45 °C per un durata variabile di 60-90". All'inizio della procedura, un catetere a 20 poli, veniva inserito in seno coronarico, in modo tale da ottenere la registrazione da tale sede coi primi 10 poli, mentre i rimanenti 10 poli permettevano la registrazione dalla porzione antero-laterale dell'atrio destro (Fig. 2). La procedura veniva eseguita durante ritmo sinusale, ottenuto prima dell'erogazione di radiofrequenza, mediante cardioversione elettrica esterna, in modo da permettere l'analisi della sequenza di attivazione in condizioni basali e post ablazione sia durante pacing da diversi siti che durante ritmo sinusale. Inoltre, in modo da comprovare l'avvenuto blocco bidirezionale lungo ciascuna linea, si provvedeva alla stimolazione da entrambi i lati delle linee.

Dopo l'ablazione, veniva eseguito un controllo ecocardiografico transtoracico e il paziente monitorizzato per 24 ore. Il monitoraggio telemetrico continuo veniva mantenuto durante la mobilitazione del paziente per altre 48 ore e ciascun paziente dimesso in terapia antiaritmica, beta-bloccante (quando possibile) e trattamento anticoagulante.

Follow-up

Il follow up clinico è stato effettuato al primo, terzo e sesto mese dopo l'ablazione e successivamente ogni 6

mesi e ogni qualvolta i pazienti hanno riferito sintomi possibilmente riferibili a episodi di FA. Data la presentazione clinica dell'aritmia, (persistente e refrattaria a trattamenti antiaritmici), il successo clinico è stato considerato il mantenimento del ritmo sinusale durante terapia antiaritmica.

Parametri Procedurali	
Durata procedura (minuti)	234±50
Tempo di fluoroscopia (minuti)	52±12
Tempo per creare geometria 3D (minutes)	18±12
No. di applicazioni radiofrequenza	27±14

Tab. 2

coce attivazione della porzione prossimale del seno coronarico rispetto a quella distale, comprovando pertanto la presenza di una linea di blocco. Mentre nei

rimanenti 3 pazienti, la definitiva modificazione della sequenza di attivazione in seno coronarico veniva ottenuta solo dopo il completamento della seconda linea al tetto dell'atrio sinistro congiungente le due vene polmonari superiori.

Questa seconda linea veniva completata con l'applicazione di un numero medio di 15±7 erogazioni di energia a radiofrequenza. Il sistema Ensite consentiva di identificare un numero di 3±1 gaps lungo tale linea e di guidare, pertanto alla chiusura degli stessi.

La mancanza di un pattern di attivazione codificato (quale il pacing dal seno coronarico distale per la linea istmica sinistra), rende il sistema non a contatto una modalità utile e affidabile per comprovare l'effettiva continuità della linea al tetto dell'atrio sinistro

e dimostrarne la bidirezionalità. Anche per questa seconda linea, si è dimostrata la presenza di doppi potenziali al completamento dell'applicazione di energia a radiofrequenza. I parametri procedurali sono riportati in tabella 1.

Il blocco bidirezionale lungo le due linee è stato dimo-

Risultati (Tab. 2)

In tutti i pazienti, l'ablazione è stata eseguita durante ritmo sinusale affinché il sistema non a contatto potesse analizzare adeguatamente il pattern di attivazione prima e dopo la creazione delle lesioni lineari. In tutte le circostanze, la continuità della linea si associava alla presenza di doppi potenziali e, in 8/11 pazienti la stimolazione dall'auricola sinistra documentava una più pre-

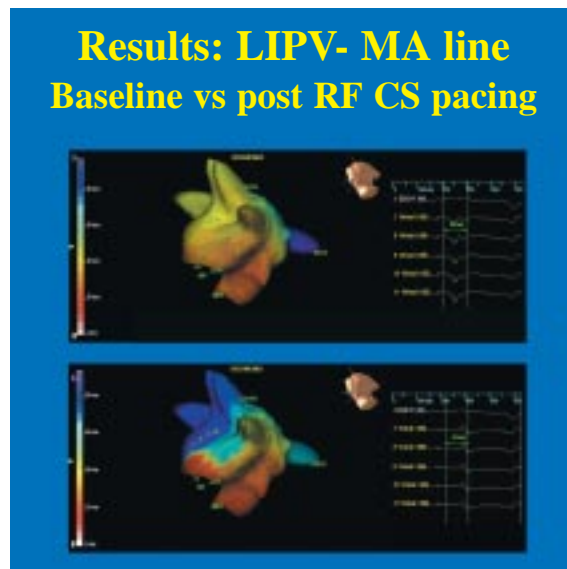


Fig. 3 - Mappa isocrona della linea istmica sinistra. In alto: pre-ablazione, durante stimolazione dal seno coronarico distale l'attivazione invade l'intero atrio sinistro. In basso: post-ablazione, dopo la creazione della lesione continua istmica, la stimolazione del seno coronarico distale dimostra la presenza di un blocco di conduzione istmico.

strato col sistema non a contatto, ponendo gli elettrodi "virtuali" dal lato opposto a quello di stimolazione, mostrando un lungo tempo di attivazione (>150 ms), espressione di un blocco, come corroborato sia dalla mappa isopotenziale di attivazione che da quella isocrona fornita dal sistema (Fig. 3). Non si è verificata alcuna complicanza relata alla procedura.

In 3 pazienti si è documentata recidiva di fibrillazione atriale nelle prime 48 ore; in tutti i casi è stata eseguita cardioversione elettrica esterna con ripristino di ritmo sinusale. Prima della dimissione un esame ecocardiografico ha escluso la presenza di falde di versamento pericardico. Ciascun paziente è stato dimesso in terapia anticoagulante, 6 con amiodarone, 3 con flecainide e 2 con propafenone. Un trattamento beta bloccante è stato aggiunto quando possibile (8 pazienti).

Follow-up

Ad un follow-up medio di 10±2 mesi, 8 pazienti (72%) erano in ritmo sinusale stabile durante terapia antiaritmica; 1 paziente ha presentato episodi parossistici di fibrillazione atriale, 1 paziente recidive di flutter atriale atipico, mentre il rimanente paziente è tornato in fibrillazione atriale stabile.

Discussione

Il presente studio dimostra l'affidabilità e la sicurezza dell'utilizzo di un sistema di navigazione non radioscopico non a contatto (Ensite, ESI) nel guidare l'esecuzione di lesioni lineari in atrio sinistro per il trattamento della fibrillazione atriale persistente.

Uno degli aspetti più importanti è stata la dimostrazione che il sistema è in grado di comprovare la continuità di una lesione lineare, di confermare la presenza di un blocco bidirezionale e di identificare l'eventuale comparsa di gaps lungo le linee. Inoltre, il sistema ha consentito di ridurre significativamente il tempo di esposizione radiologica, in quanto la ricostruzione tridimensionale della camera atriale sinistra, ha permesso di navigare senza l'ausilio costante della fluoroscopia. Tutto ciò assume una valenza significativa, quando le lesioni lineari vengono prese in considerazione come trattamento della fibrillazione atriale persistente.

La creazione di lesioni lineari in atrio sinistro per il controllo della fibrillazione atriale è un concetto ben noto nell'ambito chirurgico, dove l'atriotomia è tesa a ridurre l'area disponibile per il completamento dei circuiti fibrillatori e quindi a prevenirne il fenomeno. Proprio sulla base dell'esperienza chirurgica, negli anni più recenti, si sono proposti diversi approcci ablativi transcatetere per la creazione di compartimenti in atrio sinistro al fine di controllare la fibrillazione atriale.

Solo in poche circostanze si è fornita dimostrazione della continuità delle lesioni lineari⁸, mentre altri autori hanno già dimostrato la validità del sistema non a

contatto per la validazione di lesioni lineari in atrio destro, sebbene tale approccio ha scarsa rilevanza nel trattare le forme persistenti di fibrillazione atriale⁹. L'utilizzo del sistema non a contatto favorisce anche l'identificazione di eventuali gaps lungo le linee e, pertanto la correzione di tali "falle" assicura la continuità della lesione e può avere un importante impatto clinico nel follow-up. Nella nostra esperienza, l'assenza di complicanze e la dimostrazione che oltre il 70% dei pazienti è in ritmo sinusale dopo l'ablazione a un follow up clinico a medio-lungo termine, suggerisce che tale approccio può rappresentare una alternativa affidabile e sicura all'approccio convenzionale radioscopico, quando si ritiene importante la creazione di compartimenti atriale sinistri. Uno dei vantaggi più qualificanti del sistema non a contatto, è la capacità di distinguere un ritardo da un reale blocco di conduzione. Al momento attuale, l'ablazione transcatetere della fibrillazione atriale persistente rimane ancora nell'ambito del carattere investigativo e appannaggio di pochi centri, con tempi procedurali relativamente lunghi e con potenziali rischi per ed operatori.

Il sistema di mappaggio non a contatto Ensite, come dimostrato dal nostro studio, è una guida affidabile e sicura per guidare l'ablazione transcatetere in atrio sinistro per la cura della fibrillazione atriale persistente, in quanto il successo clinico è strettamente legato alla continuità delle lesioni e alla eliminazione dei gaps che rappresentano i maggiori responsabili delle recidive cliniche dell'aritmia.

Bibliografia

- Swartz JF, Pellersel G, Silvers J, et al. A catheter-based curative approach to atrial fibrillation in humans. *Circulation* 1994; 90:1-335.
- Haissaguerre M, Jais P, Shah DC, et al. Right and left atrial radiofrequency catheter therapy of paroxysmal atrial fibrillation. *J Cardiovasc Electrophysiol* 1996; 7:1132-1144.
- Kotkamp H, Hindricks G, Hamel D, et al. Intraoperative radiofrequency ablation of chronic atrial fibrillation: A left atrial curative approach by elimination of anatomic "anchor" reentrant circuits. *J Cardiovasc Electrophysiol* 1999; 10:772-780.
- Cox JL, Boineau JP, Schuessler RB, et al. Five-year experience with the Maze procedure for atrial fibrillation. *Ann Thorac Surg* 1993; 56:814-824.
- Schilling RJ, Peters NS, Davies DW. Simultaneous endocardial mapping in the human left atrium: Comparison of contact and reconstructed electrograms during sinus rhythm. *Circulation* 1998; 98:887-898.
- Schilling RJ, Khadish AH, Peters NS, et al. Endocardial mapping of atrial fibrillation in the human right atrium using a non-contact catheter. *Eur Heart J* 2000; 21:550-564.
- Gaita F, Gallotti R, Calo' L, et al. Limited posterior left atrial cryoablation in patients with chronic AF undergoing valvular heart surgery. *J Am Coll Cardiol* 2000; 36:159-166.
- Seidl K, Schwacke H, Zahn R, et al. Catheter ablation of chronic atrial fibrillation with noncontact mapping: are continuous linear lesions associated with ablation success? *PACE* 2003; 26 (Pt.1):534-543.
- Gasparini M, Coltorti F, Mantica M, et al. Noncontact system guided simplified right atrial lesions using radiofrequency transcatetere ablation for treatment of refractory atrial fibrillation. *PACE* 2000; 23:1843-1847.