

# Recenti progressi nell'imaging delle miocarditi

**Giuseppe Gibelli, Federica Nani\*, Salvatore Biasi**

*UO Cardiologia, Clinica San Carlo - Paderno Dugnano (MI)*

*\* Policlinico di Monza, sede di Verano Brianza (MB)*

## Riassunto

Dati epidemiologici recenti su una vasta casistica e studi analitici su casistiche meno numerose studiate con Risonanza Magnetica hanno dimostrato recentemente che in Europa il quadro clinico più comune delle miocarditi acute consiste in: dolore precordiale, alterazioni dell'ECG di tipo ischemico e aumento dei markers di necrosi, in presenza di coronarie angiograficamente normali.

In questi casi l'interessamento miocardico è localizzato e non transmurale; la sensibilità dell'ecocardiogramma nel dimostrare alterazioni in questi pazienti è modesta, attorno al 35%. La Risonanza Magnetica mostra generalmente late enhancement del Gd, localizzato, epicardico, prevalentemente a livello della parete laterale del ventricolo sinistro.

Meno comunemente i sintomi predominanti sono quelli della disfunzione di pompa; questi pazienti generalmente mostrano alterazioni piuttosto evidenti all'ecocardiogramma, come ipocinesi diffusa, aumento di spessori parietali e nei casi più gravi interessamento del ventricolo destro. Questi pazienti tendono ad avere late enhancement del Gd intramurale, prevalentemente settale e anteriore e ad avere disfunzione sistolica protratta.

La RM cardiaca è un esame importante per aiutare a diagnosticare una miocardite acuta e distinguerla da un infarto miocardico. Va eseguita sia con sequenze T2 pesate sia T1 inversion recovery dopo iniezione di Gd, con valutazione nei primi minuti per evidenziare eventuale enhancement globale del miocardio, e dopo 10-20 minuti per ricerca di late enhancement. I dati sul late enhancement sono i più consistenti e ne è ben documentata la correlazione con le alterazioni. La RM andrebbe eseguita il più presto possibile per utilizzarne completamente la sensibilità: edema e aumento della permeabilità vascolare sono fenomeni tempo-dipendenti e la risoluzione dell'edema, se non è accompagnato da fibrosi, può impedire il riconoscimento di una miocardite con RM. I dati più precisi disponibili sono stati ottenuti con la RM eseguita mediamente 5 giorni dall'esordio; non è noto l'esatto decorso temporale successivo. Si tende ad attribuire la persistenza a distanza di edema e permeabilità vascolare aumentata, ad una attività infiammatoria durevole; ciò peraltro avviene in una percentuale piuttosto modesta dei casi.

## Summary

Epidemiologic data on large populations and analytic studies by Cardiac Magnetic Resonance recently demonstrated that in Europe the most common presentation of acute myocarditis is: chest pain, ischemic type EKG changes and rise of myocardial damage markers with angiographically normal coronary arteries.

In these cases myocardial involvement is localized and non transmural; consequently, the sensitivity of echocardiography in detecting alterations is low, about 35%. Cardiac Magnetic Resonance generally shows localized, epicardial late Gd enhancement, mostly of lateral segments.

Less commonly pump dysfunction is present; these patients generally show obvious echocardiographic changes, such as diffuse hypokinesis, increased parietal width, and in the most severe cases even right ventricular involvement. Cardiac Magnetic Resonance mostly shows intramural extensive late Gd enhancement.

Cardiac Magnetic Resonance is important to diagnose acute myocarditis and differentiate it from acute myocardial infarction, particularly due to the different late Gd enhancement pattern, with endocardial muscle involvement in myocardial infarction, which is not found in myocarditis. T2 W sequences should be performed, to detect edema. Cardiac magnetic Resonance should be performed as early as possible because important anomalies such as edema and vascular permeability increase are time dependent and can be the only alterations in the mildest cases.

**Parole chiave:** Miocardite acuta, Risonanza magnetica cardiaca

**Key words:** Acute myocarditis, Cardiac Magnetic Resonance

**I quadro clinico** di presentazione della miocardite acuta è vario e poco specifico; una miocardite

acuta va sospettata quando, soprattutto in seguito ad un recente episodio di infezione virale, compaiono



sintomi quali dolore precordiale, dispnea, cardiopalmo associati ad alterazioni elettrocardiografiche e movimento degli indici di necrosi miocardica. Meno comunemente si osserva come quadro d'esordio uno scompenso a brusca insorgenza o aritmie ventricolari<sup>1-3</sup>.

Karjalainen e coll<sup>2</sup> osservando oltre 670.000 giovani durante il servizio di leva hanno infatti osservato che la presentazione clinica più frequente di miocardite acuta era caratterizzata dalla presenza di dolore precordiale associato ad alterazioni elettrocardiografiche di ST-T (98 casi) seguita da un quadro di disfunzione sistolica (9 casi) e di morte improvvisa (1 caso).

L'etiologia della miocardite acuta è nella grande maggioranza dei casi di natura autoimmune o virale; negli ultimi anni l'agente eziologico più frequentemente riscontrato è stato il Parvovirus B19 (PVB19), seguito da Human Herpes Virus 6 (HHV6), e poi da Adenovirus, mentre i virus Coxackie sono diventati poco frequenti<sup>4-9</sup>.

All'infezione virale, dopo la fase iniziale di replicazione virus, segue la necrosi cellulare con aumentata permeabilità vascolare ed edema e successivo rimodellamento con eventuale fibrosi della zona colpita. In uno studio recente<sup>7</sup> ed in diverse segnalazioni di casi clinici<sup>10, 11</sup> si è ipotizzato che in alcuni casi di miocardite con presentazione clinica simil infartuale, possano verificarsi fenomeni di vasospasmo coronarico clinicamente rilevante, come conseguenza dello stato infiammatorio che induce una iperreattività coronarica locale.

Una miocardite acuta può esitare in guarigione con o senza deficit funzionale, morte per scompenso cardiaco refrattario o in cardiomiopatia dilatativa<sup>1</sup>.

L'evoluzione in cardiomiopatia dilatativa sembra essere associata al protrarsi dell'attività infiammatoria<sup>1, 9</sup> ed alla persistenza di virus nel miocardio<sup>12</sup>.

### Strumenti per la diagnosi di miocardite acuta

Oltre alla storia clinica, all'elettrocardiogramma e agli esami ematochimici, rivestono un ruolo rilevante l'ecocardiogramma e la risonanza magnetica cardiaca. Gli altri strumenti diagnostici difettano di accuratezza oltre a non essere facilmente disponibili. Infatti gli anticorpi antivirali o antimiosina sono poco sensibili e poco specifici, la scintigrafia miocar-

dica con anticorpi antimiosina marcati con Indio è sensibile ma poco specifica, la biopsia miocardica per studio immunohistologico e ricerca del genoma virale, è molto specifica ma poco sensibile<sup>13</sup>.

Va anche ricordato che nelle linee guida più recenti all'esecuzione della **biopsia miocardica**, questa è considerata indicata in classe I o IIA solo nei casi con scompenso o nel sospetto di infezione da parte di un agente eziologico curabile, quindi la biopsia non è raccomandata nelle comuni presentazioni che evocano una diagnosi differenziale con le sindrome coronariche acute<sup>14</sup>.

Nelle stesse linee guida si considera la ricerca del genoma virale, metodica di sensibilità incerta così che solo la positività va considerata diagnostica, e si conclude raccomandandola solo in centri con elevata consuetudine all'utilizzo.

### Valore diagnostico dell'ecocardiografia

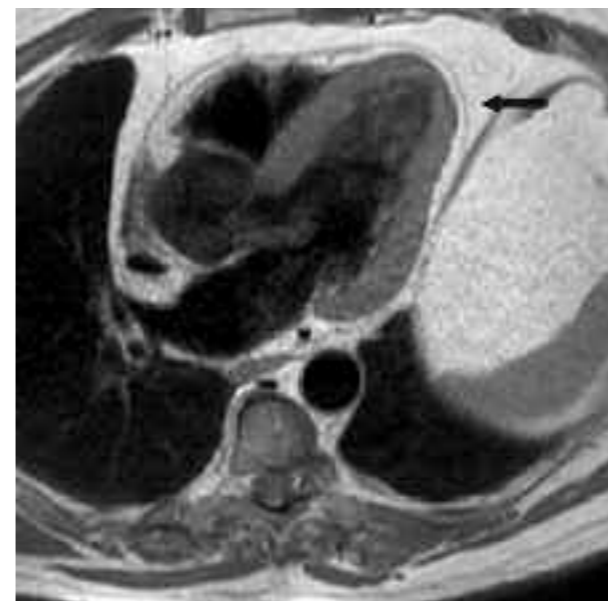Malgrado con un esame ecocardiografico bidimensionale sia possibile ottenere una valutazione accurata della funzione sistolica globale e regionale, delle dimensioni dei due ventricoli, delle valvole e la stima delle pressioni di riempimento, è tuttora impossibile, anche nei soggetti più ecogeni, osservare aspetti patognomici di miocardite, e distinguere le forme di miocardite acute da quelle croniche.

In accordo con i dati epidemiologici<sup>2</sup> le forme lievi di miocardite sono le più frequenti, il quadro clinico si caratterizza per la presenza di dolore toracico, alterazioni della ripolarizzazione di tipo ischemico, aumento dei markers di necrosi; l'ecocardiogramma mostra funzione di pompa normale o lievemente compromessa e spesso alterazioni della cinesi regionale<sup>15, 16</sup>, prevalentemente della parete inferolaterale. Tale aspetto è confermato in uno studio recente effettuato da Goitein e coll. su 25 pazienti con diagnosi clinica di miocardite, (di cui 23 con alterazioni caratteristiche alla RM) in cui le alterazioni della funzione sistolica erano presenti solo nel 35% dei casi e le alterazioni della cinesi interessavano prevalentemente la parete inferolaterale<sup>17</sup>.

Una falda di versamento pericardico è di osservazione piuttosto frequente a causa della frequente associazione con una pericardite<sup>9, 18</sup>. Studiando il problema a partire dalle pericarditi, Imazio<sup>18</sup> in 274 casi di pericardite acuta ha osservato aumento del marker di danno miocardico o alterazioni della cine-

si all'ecocardiogramma nel 14,6% dei casi.

La presenza o meno di versamento pericardico va valutata con cautela, dato che uno spazio ecoprivo localizzato solo o molto prevalentemente in corrispondenza della parete libera del ventricolo destro generalmente è dovuto alla presenza di grasso epicardico o pericardico. Grasso epicardico e pericardico sono di osservazione comune con RM, e in talune persone raggiungono spessori di vari centimetri, soprattutto nei soggetti obesi (**Fig. 1**).



**Fig. 1** - RM T1 W, 5 camere. Soggetto con abbondante adiposità (in grigio chiaro) epicardica e mediastinica; il pericardio (freccia) è ben delineato all'interno del grasso. Lo spessore del grasso è maggiore a livello della parete libera del ventricolo destro, dando luogo al comune reperto di spazio eco privo anteriore, da differenziare rispetto ad un versamento pericardico.

Nelle forme meno frequenti in cui è presente un deficit di pompa, nei primi giorni della malattia si possono osservare ispessimenti localizzati del miocardio, spesso a livello settale, come conseguenza della presenza di edema<sup>15-21</sup>. In questi casi è generalmente presente una ipocinesi diffusa e, nelle settimane successive all'esordio, dilatazione e aumento della sfericità, aspetti quindi indistinguibili da quelli delle cardiomiopatie dilatative primitive.

Una grave disfunzione sistolica senza o con scarsa dilatazione del ventricolo sinistro ma con aumento degli spessori parietali<sup>22</sup> o la presenza di grave disfunzione del ventricolo destro<sup>23</sup> correlano con evoluzione sfavorevole nel breve periodo.

Altre applicazioni dell'ecocardiogramma come

backscatter e strain rate sono promettenti ma non di utilizzo comune<sup>24</sup>.

### Valore diagnostico della Risonanza magnetica

La risonanza magnetica cardiaca (RM) riveste un ruolo molto importante nella diagnostica delle miocarditi perché, oltre a permettere la valutazione precisa della funzione ventricolare globale e distrettuale indipendentemente dalla struttura fisica dei pazienti, consente di effettuare la caratterizzazione tissutale, mostrando con elevata risoluzione spaziale le zone di edema, di infiammazione, di necrosi e fibrosi.

Ciò ha permesso di delineare correlazioni clinico-patologiche impossibili in precedenza<sup>4, 5</sup>.

L'utilizzo della RM nelle miocarditi è quotata A8 (appropriata), nelle linee guida americane del 2006 sull'appropriatezza della RM, dove A9 è il punteggio massimo possibile<sup>30</sup>.

L'imaging delle miocarditi con RM, oltre alla valutazione in cine, si basa: **a**) sulla valutazione del tempo di rilassamento T2, particolarmente adatto ad evidenziare le zone ad alto contenuto di acqua (edema) e **b**) sul comportamento della distribuzione e del wash out del mezzo di contrasto a base di Gadolinio (Gd) (**Tab. 1**).

### T2

Possono verificarsi due situazioni, in relazione alla distribuzione diffusa o localizzata dell'interessamento miocardico:

1) un aumento generalizzato del segnale rispetto al segnale di un muscolo del torace.

Abdel-Aty e coll<sup>25</sup> hanno studiato 25 pazienti (età

Sequenze utilizzate nell'imaging delle miocarditi con RM	
SEQUENZA	ASPETTI PATOLOGICI EVIDENZIATI
CINE	Disfunzione sistolica, dimensioni, spessore parietale
T2W	Edema
T1W CE early	Aumentata permeabilità capillare (gRE)
T1W CE-IR late	Zone di fibrosi e di necrosi (LGE)

**Tab. 1** - T2W: T2 pesate; T1W CE early: T1 pesate, 2'-4' dopo l'iniezione di Gd; T1W CE-IR late: T1 pesate, inversion recovery, 10'-20' dopo l'iniezione di Gd per la ricerca di LGE. *Dettagli nel testo.*

44 ± 17 anni) con sospetta miocardite acuta in base alla presenza di dolore toracico (per 21 era il sintomo principale) dispnea, palpitazioni, alterazioni elettrocardiografiche di ST e/o difetti di conduzione e aumento dei markers di necrosi in assenza di coronaropatia per criteri clinici e angiografici.

La RM è stata eseguita in fase acuta (5,6 ± 4,2 giorni dall'inizio dei sintomi). Il valore 1.9 considerato come cut off di intensità di segnale miocardio/muscolo scheletrico (IS) ha mostrato una sensibilità del 84%, specificità del 74% e accuratezza diagnostica del 79%.

In un successivo lavoro<sup>26</sup> lo stesso gruppo ha studiato, mediamente 5 giorni dopo l'esordio clinico, 36 pazienti (71% con dolore precordiale come sintomo principale) con miocardite acuta. Ha riscontrato un aumento di intensità di segnale (IS), definita come sopra, nell'86% dei casi con una correlazione significativa tra IS e i valori di troponina. Al controllo dopo 6 mesi IS era significativamente ridotta, rispetto all'esame eseguito in fase acuta, in tutti tranne che in 6 pazienti.

2) presenza di aree localizzate di aumentato segnale trasmurale o subepicardico.

Nelle studio su 25 pazienti con miocardite acuta Abdel-Aty e coll<sup>25</sup> hanno osservato questo aspetto in 8 pazienti su 25; 7 di questi presentavano anche corrispondenti aree di LGE. Le aree di LGE avevano una estensione spaziale significativamente minore delle corrispondenti aree T2 (13,8% vs 21,6% del miocardio).

In nessun caso è stato riscontrato aumento di segnale endocardico, diversamente da quanto si osserva nell'infarto acuto. I pazienti con questo aspetto avevano valori di CK significativamente più elevati, circa tre volte, rispetto agli altri pazienti.

#### Gadolinio

Il Gadolinio (G) è una sostanza paramagnetica che aumenta il segnale T1 extracellulare; aumenta quindi il segnale delle zone di infiammazione, di necrosi, di fibrosi.

Nelle miocarditi si può osservare nei primi minuti successivi all'iniezione del Gd un aumento patologico diffuso del segnale miocardico: global relative enhancement (gRE), quale conseguenza dell'iperemia e dell'aumentata permeabilità capillare in confronto al segnale del muscolo scheletrico, sano.

Nei minuti successivi il Gd viene dismesso dai tes-

suti intatti, mentre rimane in quelli con aumento degli spazi extracellulari, che conservano quindi segnale aumentato per vari minuti dopo l'iniezione, quando il segnale dei tessuti con normale spazio extracellulare è normalizzato. Circa 10 minuti dopo l'iniezione, con sequenze T1 inversion recovery e opportuna scelta dei tempi di inversione è possibile annullare il segnale del miocardio sano che apparirà nero, mentre risaltano in chiaro le zone dove il Gadolinio è ritenuto (late enhancement del Gadolinio: LGE).

Il Gd consente quindi, con acquisizioni successive, di visualizzare sia le zone di infiammazione non particolarmente intensa, caratterizzate da iperemia (gRE), che i focolai di più intensa infiammazione o con componenti di necrosi o fibrosi (LGE).

In accordo con le caratteristiche della cinetica del Gd sono stati descritti i seguenti aspetti tissutali suggestivi di miocardite:

#### gRE

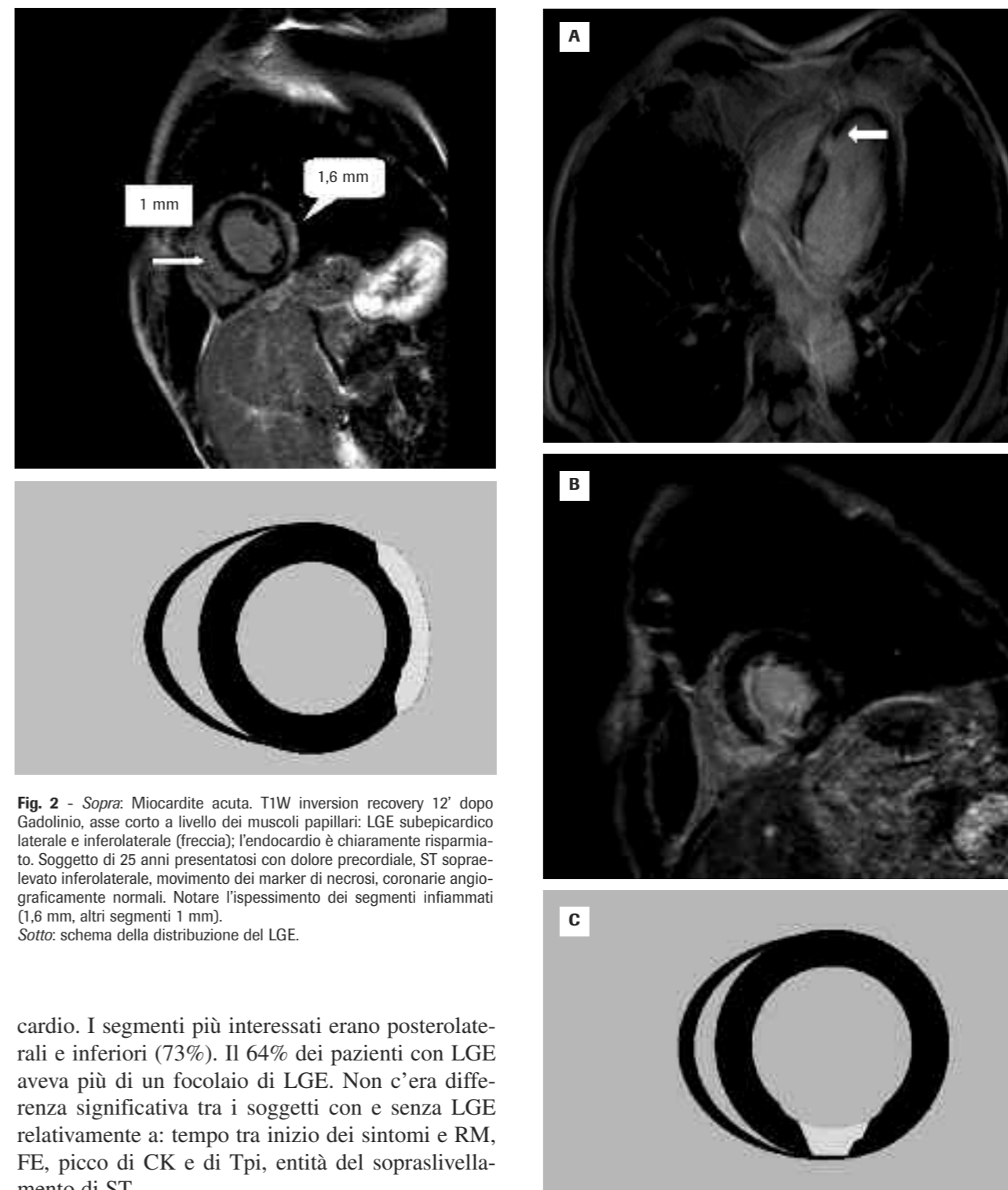
Abdel-Aty<sup>25</sup> utilizzando un valore cut off IS miocardio-muscolo scheletrico di 4,0, ha descritto una sensibilità di 80%, specificità 68%, accuratezza 74,5%. Va notato che un punto debole di questo approccio sta nella possibilità che anche il muscolo scheletrico di riferimento sia interessato da iperemia; in questo caso il rapporto segnale miocardico/segnale muscolare si riduce, avvicinandosi ad una pseudonormalizzazione. Abdel-Aty sottolinea che il 22% dei pazienti con diagnosi clinica di miocardite e gRE negativo avevano aumento del segnale muscolare, è quindi necessario fare il confronto con più muscoli scheletrici.

#### LGE

Nelle miocarditi il LGE ha una distribuzione anatomica diversa da quella dell'infarto, ed è riconducibile a due patterns: subepicardico (Fig. 2) e intramurale<sup>4, 5, 26</sup>, diversi dall'abituale sede endocardica, con variabile estensione fino a trasmurale, dell'infarto (Fig. 3).

È ben documentata la correlazione del LGE con le lesioni osservate mediante biopsia endocardica<sup>4, 26</sup> tanto che la biopsia può essere mirata sulle lesioni indicate dal LGE.

Abdel-Aty<sup>25</sup> ha osservato per questo aspetto sensibilità 44%, specificità 100%, accuratezza 71%. In questa casistica LGE era sempre localizzato alla porzione epicardica o intramurale, mai al subendo-



**Fig. 2** - Sopra: Miocardite acuta. T1W inversion recovery 12' dopo Gadolinio, asse corto a livello dei muscoli papillari: LGE subepicardico laterale e inferolaterale (freccia); l'endocardio è chiaramente risparmiato. Soggetto di 25 anni presentatosi con dolore precordiale, ST sopraelevato inferolaterale, movimento dei marker di necrosi, coronarie angiograficamente normali. Notare l'ispessimento dei segmenti infiammati (1,6 mm, altri segmenti 1 mm).  
Sotto: schema della distribuzione del LGE.

cardio. I segmenti più interessati erano posterolaterali e inferiori (73%). Il 64% dei pazienti con LGE aveva più di un focolaio di LGE. Non c'era differenza significativa tra i soggetti con e senza LGE relativamente a: tempo tra inizio dei sintomi e RM, FE, picco di CK e di Tpi, entità del sopraslivellamento di ST.

Marholdt e coll<sup>5</sup> hanno studiato in modo completo, con RM e biopsie per valutazione immunohistologica e ricerca del genoma virale, 128 pazienti con storia clinica sospetta per miocardite. La valutazione è stata eseguita dopo un tempo variabile dall'esordio, quindi lo studio non è adatto a valutare la perfor-

**Fig. 3** - Infarto della porzione inferiore del setto. T1W inversion recovery 12' dopo Gadolinio.  
A) 4 camere. LGE del setto inferiore, endocardico con estensione murale fino al 75% dello spessore parietale  
B) asse corto a livello dei muscoli papillari: LGE quasi trasmurale. In entrambe le proiezioni è ben evidente l'interessamento dell'endocardio.  
C) schema della distribuzione del LGE in asse corto.

mance diagnostica della RM, ma è importante perché ha permesso di definire due forme distinte di presentazione clinica collegandole ad agenti patogeni differenti.

La più frequente si presenta con sintomi evocativi di infarto acuto e coronarie normali; questa è prevalentemente dovuta ad infezione da PVB19, si associa nella maggioranza dei casi a LGE della porzione epicardica laterale e generalmente la funzione sistolica globale non è significativamente compromessa. L'altra, meno frequente, si presenta con segni di disfunzione sistolica, si associa a LGE intramurale del setto e ad infezione da HHV6, sola o combinata con PVB19. Questo aspetto di LGE era presente in 14 di 16 con HHV6 e 14 di 15 con l'infezione combinata.

Va ricordato che recentemente sono stati descritti anche casi di miocardite con un'insolita distribuzione endocardica, isolata o associata ad altre sedi<sup>7</sup>. Si ritiene che in questi casi si tratti di vera necrosi ischemica, provocata da vasospasmo coronarico protratto mediato dall'infiammazione<sup>7</sup>.

### Tecniche combinate

Abdel-Aty<sup>25</sup> ha valutato l'utilità di più criteri combinati nella diagnosi mediante RM delle miocarditi acute, considerando T2 (IS cut off 1,9) gRE (IS cut off 4,0) e LGE (presenza di aree chiare alla valutazione visiva). La migliore resa diagnostica risultava dalla positività combinata di due qualunque tecniche delle tre tecniche. La sensibilità così risultante era 76%, la specificità 95,5%, l'accuratezza 85%.

Il ruolo possibile della RM nella diagnosi differenziale del dolore toracico con aumento di troponina e coronarie indenni è stato affrontato specificamente da Assomull e coll<sup>27</sup>, che hanno studiato 60 pazienti (età media 44 anni), con presentazione clinica consistente in dolore precordiale, troponina positiva e coronarie indenni da stenosi critiche. Il tempo mediano tra l'esordio dei sintomi e la RM era 14,5 giorni (1-90). L'utilizzo della RM ha permesso di diagnosticare una miocardite nel 50% dei casi; infarto miocardico fu diagnosticato in 11 pazienti. Dei 30 pazienti con diagnosi di miocardite, 19 avevano segni di infiammazione acuta, con aumento di IS T2 intramurale o epicardico e LGE nelle stesse sedi; negli altri 11 fu diagnosticata miocardite non acuta, per la presenza di LGE intramurale o epicar-

dico, senza aumento di SI T2. La RM nei pazienti con diagnosi finale di miocardite acuta era stata eseguita in media 8 giorni dall'esordio, contro i 41 giorni degli altri; gli AA osservano che l'intervallo maggiore può aver permesso all'edema, che sta alla base dell'aumento di IS T2, di risolversi, rendendo negativo il reperto. La stessa osservazione si può anche applicare all'assenza di alterazioni osservate alla RM nel 35% dei pazienti: si può ipotizzare che in alcuni di questi soggetti l'edema, non accompagnato da fibrosi, si fosse risolto prima che si eseguisse la RM<sup>27</sup>.

Nel caso di scompenso di comparsa subdola senza iniziali riferimenti eziologici precisi, la diagnosi differenziale comprende molte forme diverse di malattie miocardiche. Vanno considerate infatti, oltre alle miocarditi, le cardiomiopatie dilatative, ischemiche, sarcoidosi, ipertrofiche, glicogenosi, Fabry, amiloidosi, il miocardio non compattato. La RM generalmente fornisce elementi utili. L'argomento è stato oggetto di recenti importanti rassegne<sup>28, 29</sup>.

### Conclusioni

Dati epidemiologici recenti su una vasta casistica<sup>2</sup> e studi analitici su casistiche meno numerose studiate con RM, con<sup>5, 7</sup> o senza<sup>3, 25</sup> ricerche del genoma virale, hanno dimostrato che in Europa il quadro clinico più comune delle miocarditi acute consiste in: dolore precordiale, alterazioni dell'ECG di tipo ischemico e aumento dei markers di necrosi. Questi casi sono prevalentemente dovuti ad infezione da Parvovirus B19, hanno molto spesso interessamento localizzato all'epicardio della parete laterale del ventricolo sinistro<sup>4, 5</sup>, non si associano generalmente a disfunzione sistolica e hanno decorso favorevole. Prevedibilmente, dato che l'interessamento miocardico è localizzato e non transmurale, la sensibilità dell'ecocardiogramma nel dimostrare alterazioni della cinesi, è modesta, attorno al 35%<sup>17</sup>. Meno comunemente i sintomi predominanti sono quelli della disfunzione di pompa; questi casi sono prevalentemente dovuti ad infezione da HHV6, eventualmente associato a PVB19; questi pazienti tendono ad avere LE intramurale, prevalentemente settale e anteriore e tendono ad avere disfunzione sistolica protratta, particolarmente nel caso di infezione combinata. La RM è un esame importante per aiutare a diagno-

sticare una miocardite acuta e distinguerla da un infarto miocardico<sup>5, 26</sup>. Va eseguita sia con sequenze T2 pesate sia dopo iniezione di Gd, con successiva valutazione nei primi minuti per evidenziare gRE, e dopo 10-20 minuti per ricerca di LGE.

I dati sul LGE sono i più consistenti e ne è ben documentata la correlazione con le alterazioni istologiche<sup>4</sup>. La RM andrebbe eseguita il più presto possibile per utilizzarne completamente la sensibilità: edema e aumento della permeabilità vascolare sono fenome-

ni tempo dipendenti e la risoluzione dell'edema, se non è accompagnato da necrosi, può impedire il riconoscimento di una miocardite con RM<sup>27</sup>. I dati più precisi disponibili sono stati ottenuti con la RM eseguita mediamente 5 giorni dall'esordio; non è noto l'esatto decorso temporale successivo. Si tende ad attribuire la persistenza a distanza di edema e permeabilità vascolare aumentata, ad una attività infiammatoria durevole; ciò peraltro avviene in una percentuale piuttosto modesta dei casi<sup>27</sup>.

### Bibliografia

- Dennert R, Crijns HJ and Heymans S. Acute viral myocarditis. *Eur Heart J* 2008; 29: 2073-2082.
- Karjalainen J, Heikkilä J. Incidence of three presentations of acute myocarditis in young men in military service. A 20-year experience. *Eur Heart J* 1999; 20: 1120-1125
- Zagrosek A, Abdel-Aty H, Boyè P, et al. Cardiac magnetic resonance monitors reversible and irreversible myocardial injury in myocarditis. *J Am Coll Cardiol* 2009; 2: 131-138.
- Marholdt H, Goedecke C, Wagner A, et al. CMR assessment of human myocarditis: a comparison to histology and molecular pathology. *Circulation* 2004; 109: 1250-1258.
- Marholdt H, Wagner A, Deluigi C, et al. Presentation, patterns of myocardial damage and clinical course of viral myocarditis. *Circulation* 2006; 114: 1581-1590.
- Gutberlet M, Spors B, Thoma T, et al. Suspected chronic myocarditis at cardiac MR: diagnostic accuracy and association with immunohistologically detected inflammation and viral presence. *Radiology* 2008; 246: 401-409.
- Yilmaz A, Marholdt H, Athanasiadis A, et al. Coronary vasospasm as the underlying cause for chest pain in patients with PVB19-myocarditis. *Heart* 2008; 94: 1456-63c.
- Kindermann I, Kindermann M, Kandolf R, et al. Predictors of outcome in patients with suspected myocarditis. *Circulation* 2008; 118: 639-648.
- Cooper LT. Myocarditis. *N Engl J Med* 2009; 360: 1526-1538.
- Mc Cully RB, Cooper LT, Schreier S. Coronary artery spasm in lymphocytic myocarditis: a rare cause of acute myocardial infarction. *Heart* 2005; 91: 202.
- Gibelli G, Devizzi S, Brioschi P, et al. Sudden ST elevation with anginal-like pain in myocarditis. An uncommon course of a common disease: strategic role of cardiac magnetic resonance. *J Cardiovasc Med* 2009; 10: 264-266.
- Kuhl U, Pauschinger M, Seeberg B, et al. Viral persistence in the myocardium is associated with progressive cardiac dysfunction. *Circulation* 2005; 112: 1965-1970.
- Liu P, Yan A. Cardiovascular magnetic resonance for the diagnosis of acute myocarditis. *J Am Coll Cardiol* 2005; 45: 1823-1825.
- Cooper LT, Baughman KL, Feldman AM, et al. The role of endomyocardial biopsy in the management of cardiovascular disease: a scientific statement from the American Heart Association, the American College of Cardiology and the European Society of Cardiology. *Circulation* 2007; 116: 2216-2233.
- Nieminen MS, Heikkilä J, Karjalainen J. Echocardiography in acute infectious myocarditis: relation to clinical and electrocardiographic findings. *Am J Cardiol* 1984; 53: 1331-1337.
- Pinamonti B, Alberti E, Cigalotto A, et al. Echocardiographic findings in myocarditis. *Am J Cardiol* 1988; 62: 285-291.
- Goitein O, Matetzky S, Beinart R, et al. Acute myocarditis: noninvasive evaluation with cardiac MRI and transthoracic echocardiography. *Am J Roentgenology* 2009; 192(1): 254-258.
- Imazio M, Cecchi E, Demicheli B, et al. Myopericarditis versus viral or idiopathic acute pericarditis. *Heart* 2008; 94: 498-501.
- Mendes LA, Picard MH, Dec GW, et al. Ventricular remodeling in active myocarditis. *Myocarditis Treatment Trial*. *Am Heart J* 1999; 138: 303-308.
- Hiramitsu S, Morimoto S, Kato S, et al. Transient ventricular wall thickening in acute myocarditis: a serial echocardiographic and histopathologic study. *Jpn Circ J* 2001; 65: 863-866.
- Carvalho JS, Silva CM, Shinebourne EA, et al. Prognostic value of posterior wall thickness in childhood dilated cardiomyopathy and myocarditis. *Eur Heart J* 1996; 17: 1233-1238.
- Felker GM, Boehmer JP, Hruban RH. Echocardiographic findings in fulminant and acute myocarditis. *J Am Coll Cardiol* 2000; 36: 227-232.
- Mendes LA, Dec GW, Picard MH, et al. Right ventricular dysfunction: an independent predictor of adverse outcome in patients with myocarditis. *Am Heart J* 1994; 128: 301-307.
- Skouri HN, Dec GW, Friedrich MG, et al. Noninvasive imaging in myocarditis. *J Am Coll Cardiol* 2006; 48: 2085-2093.
- Abdel-Aty H, Boyè P, Zagrosek A, et al. Diagnostic performance of cardiovascular magnetic resonance in patients with suspected acute myocarditis. Comparison of different approaches. *J Am Coll Cardiol* 2005; 45: 1815-1822.
- Laissy JP, Feldman LJ, Julliard JM, et al. Differentiating acute myocardial infarction from myocarditis: diagnostic value of early and delayed perfusion cardiac RM imaging. *Radiology* 2005; 237: 75-82.
- Assomull RG, Lyne JC, Keenan N, et al. The role of cardiovascular magnetic resonance in patients presenting with chest pain, raised troponin, and unobstructed coronary arteries. *Eur Heart J* 2007; 28: 1242-1249.
- Sechtem U, Marholdt H, Vogelsberg H. Cardiac magnetic resonance in myocardial diseases. *Heart* 2007; 93: 1520-1527.
- German T, Xan rossum AC. The use of cardiac magnetic resonance imaging to determine the aetiology of left ventricular disease and cardiomyopathy. *Heart* 2008; 94: 510-518.
- Hendel RC, Manesh R, Patel, et al. ACCF/ACR/SCCT/SCMR/ASNC/NASCI/SCAI/SIR) Appropriateness criteria for cardiac computed tomography and cardiac magnetic resonance imaging: a report of the American College of Cardiology Foundation Quality Strategic Directions Committee Appropriateness Criteria Working Group, American College of Radiology, Society of Cardiovascular Computed Tomography, Society for Cardiovascular Magnetic Resonance, American Society of Nuclear Cardiology, North American Society for Cardiac Imaging, Society for Cardiovascular Angiography and Interventions, and Society of Interventional Radiology. *J Am Coll Cardiol* 2006; 48: 1475-1497.